

Bilateral Swyer-James (Macleod's) Sendromu (Bir olgu nedeniyle)

Ömer Özbudak*, Ahmet Uslu*, Aykut Çilli*, Candan Ögüş*, Canan Sezer**, Tülay Özdemir*

ÖZET

Swyer-James (Macleod's) sendromu (SJMS) etyolojisinden en sık çocuklukta geçirilen infeksiyonların sorumlu tutulduğu nadir rastlanan bir hastalıktır. Radyolojik olarak genellikle tek taraflı saydamlık artışı, pulmoner vaskülaritede azalma, akciğer volümlerinde küçülme ve bronşektatik değişiklikler saptanabilir. Literatürde bilateral SJMS saptanmış oldukça az vaka bulunmaktadır. Radyolojik bulgular ve yapılan ventilasyon-perfüzyon sintigrafisi sonucunda bilateral SJMS saptadığımız yirmi yaşındaki olguyu literatür bilgileri ışığında sunuyoruz.

Anahtar Kelimeler: Swyer-James (Macleod's) Sendromu, Bilateral Tutulum.

A Case of Swyer-James (Macleod's) Syndrome with Bilateral Involvement

SUMMARY

Swyer-James (Macleod's) syndrome (SJMS) is a rare disorder thought to be a complication of childhood infections. Unilateral hyperlucency, reduced lung volume, diminished vascular markings and bronchiectasis may be detected on radiological analysis. Bilateral involvement is rare. We present a 20-year-old man who was diagnosed as having bilateral SJMS by radiological analysis and ventilation-perfusion scintigraphy.

Key Words: Swyer-James (Macleod's) Syndrome, Bilateral Involvement.

GİRİŞ

Swyer-James (Macleod's) sendromu (SJMS) ilk olarak 1953'te 6 yaşında hipoplazik pulmoner arteri olan unilateral pulmoner amfizemli bir çocuk hastada Swyer ve James tarafından bildirilmiştir. Bir yıl sonra MacLeod unilateral hiperlüsensi saptadığı 9 hastayı yayınlamıştır. Bu tarihten itibaren hastalık Swyer-James (Macleod's) Sendromu olarak tanımlanmaktadır (1,2). Etiyolojisi radyasyon tedavisi, çoğunlukla viral etkenlere bağlı infeksiyonlar ve yabancı cisim aspirasyonu olabilir. Olguların %60'ının çocuklukta sık tekrarlayan infeksiyon atakları geçirdiği belirtilmiştir. Radyolojik olarak tek taraflı hava hapsi, hiperlüsensi ve hiperinflasyon bulguları, küçük ya da normal boyutlarda akciğer, pulmoner damarların sayısında ve boyutlarında azalma karakteristik özellikleridir (3,4). Sendromun nadir görülmesi ve özellikle

bilateral tutulumun beklenmemesi nedeniyle bilateral SJMS saptadığımız olguyu literatür bilgileri ışığında sunuyoruz.

OLGU

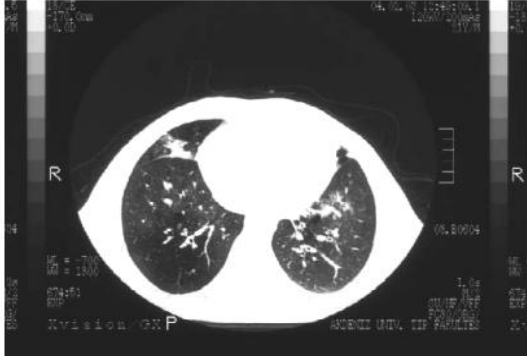
Yirmi yaşında erkek hasta nefes darlığı ve öksürük yakınmalarıyla başvurdu. Hikayesinden çocukluğunda geçirdiği bir enfeksiyon sonrasında başlayan özellikle kış aylarında periodik olarak devam eden öksürük ve nefes darlığı yakınmalarının olduğu öğrenildi. Fizik muayenesinde, solunum sayısı 35/dk., nabız 107 /dk., vücut ısısı 38,5 °C idi. Ekspiryum uzundu ve bilateral ekspiratuar ronküsler duyuldu. PA akciğer grafisinde bilateral akciğerlerde saydamlık ve sol alt zonda retiküler dansite artışı vardı. Yapılan laboratuvar incelemelerinde lökosit sayısı 22 400 /mm³, oksijen saturasyonu %94 olarak saptandı.

* Akdeniz Üniversitesi Tıp Fakültesi Göğüs Hastalıkları A.D. / Antalya

** Antalya Devlet Hastanesi Göğüs Hastalıkları Kliniği / Antalya

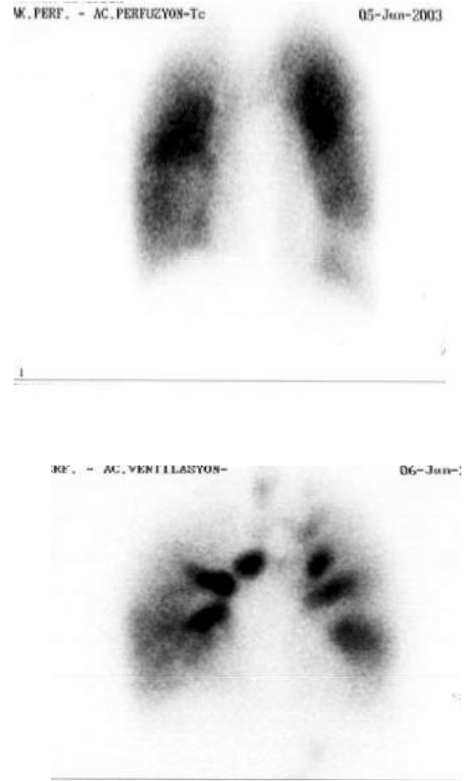


Hastaya nonspesifik antibiyotik tedavisi başlandı. Klinik ve laboratuvar bulgularında düzelme sağlandı. Hastanın radyolojik bulguları ve öyküsü ile SJMS düşünüldü ve bronkoskopi yapıldı. Bronkoskopide her iki akciğerde bol sekresyon ve sağ üst lob bronşunda, segment orjinlerinde deformasyon izlendi. Alınan bronş lavajında yaygın inflamatuvar hücreler görüldü. Solunum fonksiyon testinde FEV1 %54, FVC %60 VE FEV1/FVC %65 idi. Difüzyon testinde DLCO beklenin %79.9'u olarak saptandı. Yapılan yüksek rezolüsyonlu bilgisayarlı toraks tomografisinde (YRBT) sağ üst lobda volüm kaybı, atelektazi ve yaygın bronşektazi, sağ alt lob posterior segment, lingulada sınırlı bronşektazi, sağ alt lobda ve lingulada lümen artışı ve vasküler yapılarda incelme saptandı. Sol bazal ve sağ orta lobda dansite artışı enfeksiyon olarak yorumlandı. Ekspiratuvar YRBT'de sağ akciğer orta ve alt lobda, lingulada hava hapsi izlendi (Resim 1).



Resim 1. Yüksek Rezolüsyonlu Akciğer Tomografisi (Bronşektazi, hava hapsi)

Ventilasyon-perfüzyon sintigrafisinde sağ akciğerde orta lob lateral ve medial segmentlerde, sol akciğerde alt lob bazal anterior, lateral segmentlerde ve üst lob anterior segmentte hipoperfüzyon ve aynı alanlarda hipoventilasyon tespit edildi (Resim 2,3). Hasta tipik öyküsü, radyolojik bulguları ile bilateral SJMS olarak değerlendirildi.



Resim 2-3. Ventilasyon-perfüzyon sintigrafisi

TARTIŞMA

SJMS'nun postinfeksiyöz bronşiolitis obliterans ile ilişkili olduğu düşünülmekte ve sendromun patogenezi çocuklukta maruz kalınan çeşitli etkenlerin stimülasyonuna bağlanmaktadır. Radyasyon tedavisi, kızamık, boğmaca, tüberküloz, mycoplazma, adenovirüs enfeksiyonları, yabancı cisim aspirasyonu bunların arasında sayılabilir (1-3,5,6). Geçirilen muhtemelen viral etkenlere bağlı akut bronşiolitis sonucunda terminal ve respiratuvar bronşiolerde hasar oluşur ve alveoller normal gelişimini tamamlayamaz. Etkilenen akciğerin gelişimi geri kalır ve bunun sonucunda akciğer volümü ve kan akımı azalır. Alveoler hasara sekonder pulmoner dolaşımında bozulmaktadır (3,5).



Genellikle hastalık asemptomatik seyrederek ancak hastalarda öksürük, kronik ve tekrarlayan akciğer enfeksiyonları, azalmış egzersiz toleransı ve hemoptizi yakınmaları olabilir. Tekrarlayan bilateral pnömoni öyküsü olması bilateral SJMS'nu akla getirebilir (1,4,5). Olgumuzdan da çocukluğunda geçirdiği ağır bir enfeksiyondan sonra yakınmalarının başladığı ve periodik olarak özellikle kış aylarında yakınmalarının devam ettiği öğrenildi. Bize başvuru şikayetide öksürük ve nefes darlığıydı. Olgunun bilateral bronşektazisinin, ağır bir enfeksiyon öyküsünün olması ve radyolojik bulguları bilateral SJMS olabileceğini düşündürmekteydi.

SJMS sendromunun tanısı esas olarak radyolojik bulgulara dayanmaktadır. Ayırıcı tanıda lokalize amfizem, konjenital pulmoner arter hipoplazisi, geçirilmiş pulmoner emboli radyasyon fibrozisi, endobronşial tümör ya da yabancı cisim aspirasyonu düşünülmelidir (3,6). Bir akciğerin tümü, birden fazla lob veya bir lobun bazı segmentleri etkilenmiş olabilir (7). Ancak olgumuzda olduğu gibi bilateral tutulum oldukça nadirdir. Literatürde bizim bilgilerimize göre bilateral SJMS saptanmış beş vaka yayınlanmıştır (1,3,5,8).

Direkt akciğer grafilerinde hiperlüsens alanlar, pulmoner arterin kalınlığının ve periferik vasküler dallanmanın azalması, bronşektazik alanlar saptanabilir. Ekspirasyonda ve inspirasyonda çekilen grafilerle etkilenen akciğerde hava hapsi gösterilebilir (1,2,3,5). Bronkografi endobronşial lezyonların ve bronşektazi alanlarının gösterilmesi açısından, anjiyografi pulmoner arter sistemini değerlendirmek için yapılabilir. Ancak 1970'li yılların başından beri ventilasyon-perfüzyon sintigrafisi, fokal veya unilateral hiperlüsens akciğer tanısında başarılı olarak kullanılmaktadır. Unilateral hiperlüsensi yapan diğer nedenleri dışlamak açısından da oldukça değerli bir tanısal yöntemdir (2,3,6,7). Olgumuzun ventilasyon perfüzyon sintigrafisinde, her iki akciğerde perfüzyon defektleri saptandı ve aynı alanların ventile olmadığı görüldü.

İlk olarak 1992'de SJMS tanısında kullanılan dinamik ultrafast YRBT, bronşektazinin yaygınlığı, hava hapsinin gösterilmesi, bronş ve pulmoner arteriyel sisteminin değer-

lendirilmesi, endobronşial lezyonların dışlanması gibi özellikleri yanı sıra, noninvaziv olması da diğer önemli avantajıdır. Pulmoner arter sisteminin değerlendirilmesinde MR anjiyografi kullanılabilir (1-3,5). Olgumuzda direkt akciğer grafisinde bilateral akciğerlerde saydamlık ve sol alt zonda retiküler dansite artışı mevcuttu. YRBT'de ise her iki akciğerde tariflenen bronşektazi, lüsen sahalar ve hava hapsi SJMS sendromuyla uyumlu olarak değerlendirildi. Ancak olguya bağlı sosyal nedenlere bağlı olarak MR anjiyografi yapılamadı.

Literatürde bildirilen bilateral SJMS saptanan bir vakada ilginç olarak CT ve direkt grafi bulguları unilateral tutulumu gösterirken, V/P sintigrafisinde bilateral tutulum tespit edilmiştir. V/P sintigrafisi direkt radyografi ve CT'ye göre etkilenen akciğer alanlarının tespitinde ve bu alanların dağılımının gösterilmesinde daha sensitif görülmektedir (3). Olgumuzda da V/P sintigrafisiyle CT'de saptanan lezyonların farklı lokalizasyonlarda olması da bu açıdan dikkat çekicidir.

Sonuç olarak SJMS saptanan olgularda destekleyici tedavi ve gerektiğinde antibiyotik tedavisi oldukça önemlidir. Bronşektazisi sınırlı olan bazı olgularda cerrahi düşünülebilir. Olguların %30 rastlantısal olarak tanı konulmakta ve bu hastaların en sık şikayetide sık tekrarlayan akciğer enfeksiyonları olmaktadır. Ayırıcı tanıda dinamik ultrafast YRBT gibi noninvazive tekniklerin gelecekte daha yaygın kullanıma girmesi beklenmektedir.

KAYNAKLAR

1. Lucaya J, Gartner S, Garcia P et al. Spectrum of manifestations of Swyer-James-Macleod syndrome. J Comput Assist Tomogr 1998; 22: 592-7.
2. Wang JY, Chen KY, Chang YC et al. Swyer-James syndrome complicated by lung abscess. J Formos Med Assoc 2000; 99: 252-6.
3. Çitak F, Çitak E, Demirel K and Karabacak N. Bilateral Swyer-James (Macleod's) syndrome. Indian J Pediatr 2002; 69: 433-5.
4. Bernardi F, Cazzato S, Poletti V et al. Swyer-James syndrome: bronchoalveolar lavage findings in two patients. Eur Respir J.



1995; 8: 654-7.

5. Marti-Bonmati L, Perales FR, Catala F et al. CT findings in Swyer-James syndrome. *Radiology* 1989; 172: 477-80.

6. Miller MB and Caride VJ. Ventilation-Perfusion Scan in the acutely ill patient with unilateral hyperlucent lung. *J Nucl Med* 1988; 29: 114-7.

7. Chevrolet JC, Junod AF. Characteristics of respiratory functional involvement in Macleod's syndrome (or Swyer-James syndrome). *Schweiz Med Wochenschr* 1987; 117: 1902-9.

8. Nasuhara Y, Yamazaki K, Takaoka K et al. A case of Swyer-James syndrome with bilateral lesions. *Nihon Kyobu Shikkan Gakkai Zasshi* 1992; 30: 495-9.

